

Notas clínicas

Pólipo solitario de Killian: a propósito de un caso de difícil diagnóstico

G. Olivan Gonzalvo*, J. Flea Zaragozano*, A. Tosao Sánchez*,
A. Sarriá Chueca *, J.M. Abenia Ingalaturre**, J. Seil Navarro**,
H. Valles Varela**

Summary

The authors present the case a child of 13^{11/12} years with a Killian's solitary polyp. They describe the characteristic symptoms, as well as the complementary test in order to discard a very vascularized and puberty-related nasopharyngeal angiofibroma process, or a tumour of another type. Although the arteriography is usually enough to differentiate between them, the diagnosis, as in our case, must be anatomopathological.

Key words: Killian's Polyp. Endosinusal benign tumour. Tumour of the nasopharynx. Arteriography.

Resumen

Los autores presentan el caso de un niño de 13^{11/12} años de edad con un pólipo solitario de Killian. Describen la clínica característica, así como las pruebas complementarias en orden a descartar un angiofibroma nasofaríngeo, proceso muy vascularizado y en relación con la pubertad, u otro tipo de tumor. Aunque la arteriografía suele ser suficiente para diferenciarlos, el diagnóstico, como en nuestro caso, debe ser anatomopatológico.

Palabras clave: Pólipo de Killian. Tumor benigno endosinusal. Tumor de cavum. Arteriografía.

* Departamento de Pediatría.

** Servicio de Otorrinolaringología.

Hospital Clínico Universitario.

Facultad de Medicina. Universidad de Zaragoza.

Introducción

El pólipo solitario de Killian que suele adoptar una forma en «alforjas», consta de un parte endosinusal, un pedículo delgado que pasa a través del ostium del seno maxilar y de otra, endonasal, que se desarrolla frecuentemente en el cavum donde puede alcanzar un tamaño considerable (1).

Se cree que este pólipo guarda relación con procesos infecciosos rinosinuales y/o alérgicos, aunque se desconoce en la actualidad la patogenia de su formación. Clínicamente cursa, bien con obstrucción nasal unilateral, siendo a veces de aparición brusca, o bien bilateral, cuando su tamaño obstruye los dos orificios coanales posteriores. Puede acompañarse de rinorrea y cefalea (2).

En la rinoscopia anterior, el pólipo, o su pedículo, son difíciles de ver, y en la posterior suele aparecer como una masa poliposa de volumen variable, de coloración blanquecina o azulada. A veces y sobre todo en el adolescente, puede simular el angiofibroma nasofaríngeo juvenil (3).

En el estudio radiológico (Watters-Blondeau, Hitz, lateral de cavum) suele apreciarse opacidad de ambos senos maxilares y de la fosa nasal homolateral. Su tratamiento es esencialmente quirúrgico y debe comportar, necesariamente, la ablación del pólipo intra-sinusal, ya sea por vía endonasal o por vía de Caldwell-Luc (4).

Presentamos un caso de pólipo solitario de Killian en un niño cuyas características hicieron sospechar que se tratara de un angiofibroma nasofaríngeo juvenil y que sólo el estudio anatomopatológico confirmó el diagnóstico.

G. Olivan Gonzalvo y cols.

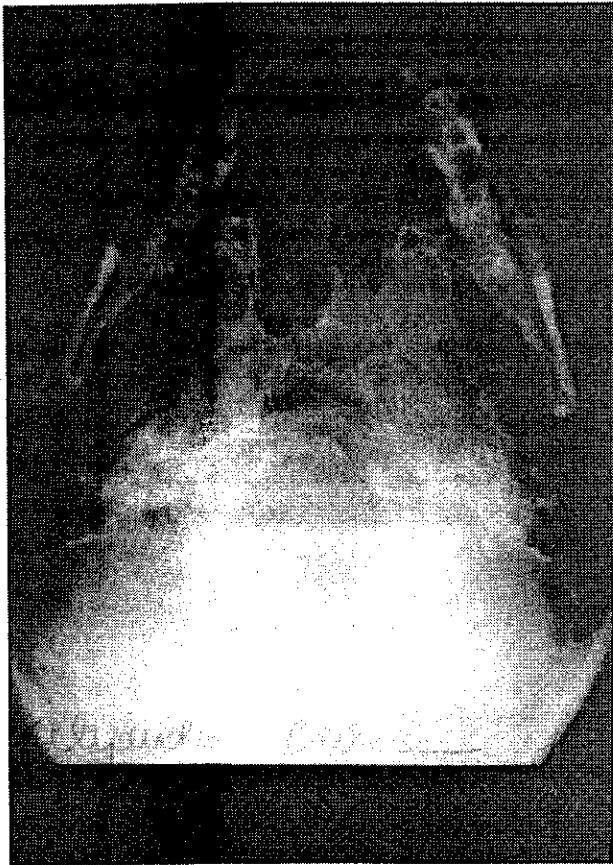


Figura 1. Proyección de Hirtz. Masa localizada en cavum con probable origen a nivel de la pared externa de coana derecha.

Caso clínico

Varón de 13 ^{11/12} años que consultó por insuficiencia respiratoria nasal bilateral, rinorrea mucopurulenta y cefalea frontal de varios meses de evolución.

Exploración clínica: Obesidad generalizada, con peso, perímetro braquial y suma de los cuatro pliegues cutáneos por encima del percentil 97. Talla en el percentil 90. Tensión arterial 12/7 mmHg. Paladar ojival. Criptorquidia derecha. Rinoscopia anterior: mucosa nasal inflamatoria y obstruida por mucosidades. Rinoscopia posterior: masa lisa, dura, de color pardo-azulado, de aspecto fibroso, de unos 3 cm. de diámetro y muy vascularizada. Resto de exploración normal.

Exámenes complementarios: Analítica de sangre (SMA II, H6000) y orina: normales. Estudios de coagulación, lipídico y endocrinológico: normales. Autoanticuerpos: negativos. Antígenos oncofetales: negativos. Test cutáneos (polvo, ácaros, pólen, hongos): negativos. Test del sudor: 40 mg/ml. Radiología (Watters): edema de la mucosa de ambos senos maxilares; (Hirtz): masa redondeada que ocupa toda la rinofaringe (figura 1). Lateral de cavum: masa de contornos lisos que ocupa prácticamente toda la rinofaringe (figura 2). Tomografía de cavum: masa de contornos lisos y aspecto pediculado, de 3x2 cm. que ocupa toda la rinofaringe (figura 3). Arteriografía de ambos troncos carotídeos: masa vascularizada por ramas de ambas arterias maxilares (figura 4).

Ante la sospecha clínica de angiofibroma nasofaríngeo juvenil se procedió a su escisión vía endobucal bajo anestesia general considerando la posible y grave he-

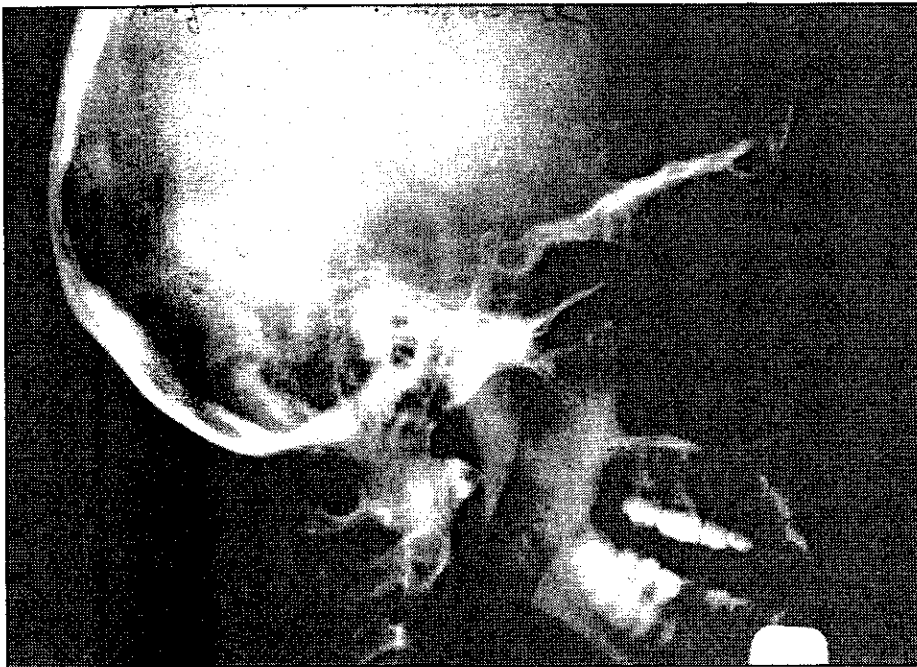


Figura 2. Radiografía lateral de cavum. Tumoración bien delimitada con densidad de partes blandas, que ocupa casi todo el cavum.

Pólipo solitario de Killian: a propósito de un caso de difícil diagnóstico

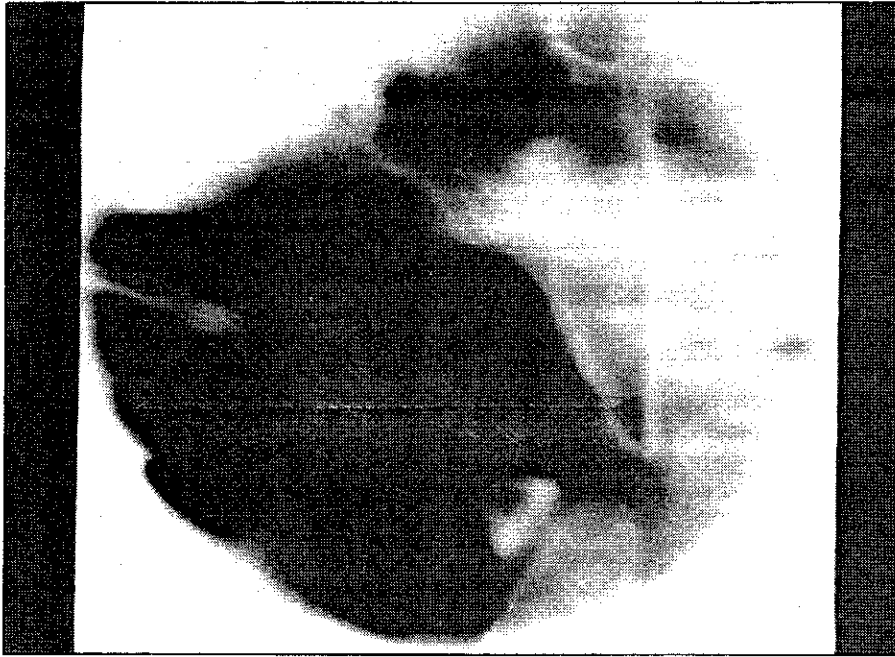

Figura 3. Tomografía de cavum. Se observa con mayor nitidez el aspecto delimitado y redondeado de la tumoración, que ocupa todo el cavum.

morragia que pudiera ocurrir durante la intervención. Se obtuvo una pieza de 3 cm. de diámetro, lisa, pediculada, pardo-cianótica, fibrosa al tacto y muy vascularizada. El estudio anatomopatológico mostró un estroma reticular de tejido conjuntivo con infiltrado celular de eosinófilos y células linfoplasmocitarias con predominio de fibrosis. El diagnóstico fue de «Pólipo inflamatorio».

Discusión

En la edad pediátrica los tumores de localización nasofaríngea son poco frecuentes. Los pólipos nasosinuales, que en su evolución llegan a traspasar las conchas y crecer en vacum como el pólipo solitario de Killian y el antro-coanal, son los más corrientes. Otros procesos, son raros, pero deben considerarse en el diagnóstico diferencial. Entre los benignos el más ha-

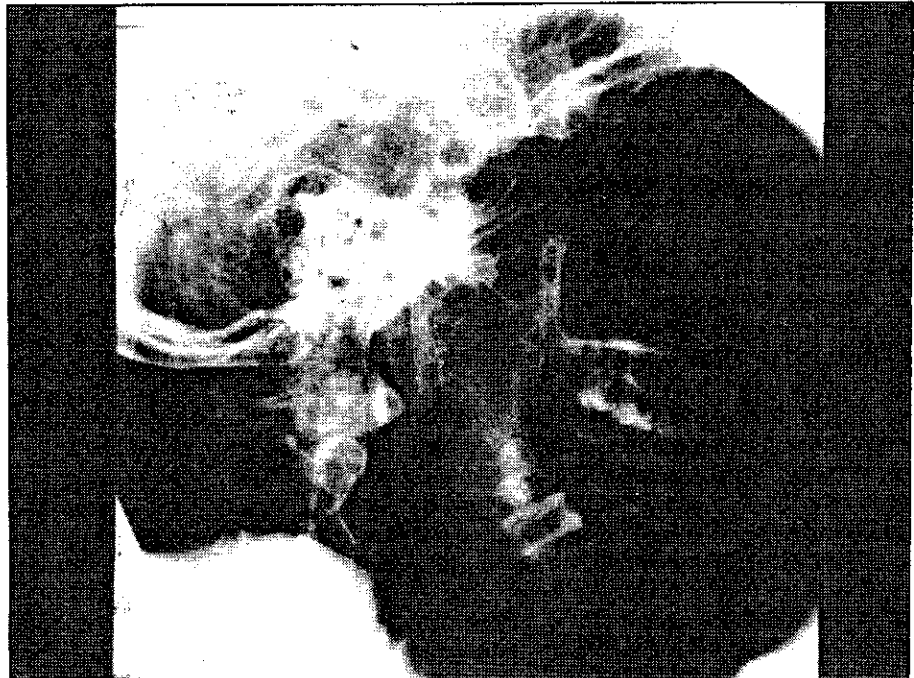

Figura 4. Arteriografía. Tumoración vascular de cavum dependiente del sistema carotídeo externo e interno, sin existir destrucción importante de los vasos.

G. Olivan Gonzalvo y cols.

bitual es el angiofibroma nasofaríngeo; son menos frecuentes el cordoma, teratoma, fibroma, lipoma, pólipo dermoide, así como algunos tumores nerviosos. Los representantes genuinos de los malignos son los linfomas, linfosarcomas y linfopiteliomas (5).

El pólipo solitario de Killian no es una verdadera neoplasia, sino una masa pediculada, inflamatoria, crónica, de mucosa edematosa que surge de los senos maxilares accesorios y está relativamente desprovista de vasos. El pólipo antro-coanal procede de los senos etmoidales, lo que lo diferencia del pólipo de Killian. Algunos autores han llamado la atención sobre la dificultad de diferenciarlos del angiofibroma nasofaríngeo juvenil, sobre todo en la adolescencia (3).

El angiofibroma nasofaríngeo juvenil es una neoplasia benigna, relativamente infrecuente, que se presenta en la mayoría de los casos en los varones durante la pubertad-adolescencia (10-20 años). En su inicio es asintomático. Más tarde el tumor se confina en las coanas posteriores y provoca obstrucción nasal unilateral o bilateral, voz nasal («habla adenoidea»), respiración bucal y rinorrea. Posteriormente, aumenta de tamaño y aparecen epístaxis recidivantes, muy graves. La rinoscopia posterior revela una tumoración rosada-rojiza o pardo-cianótica (6).

La lesión no es maligna ya que no siembra metástasis ni infiltra los tejidos, pero al expandirse puede invadir los senos maxilares, órbita, fosa pterigomaxilar y pterigoidea e incluso hacerse intracraneal (7). El tumor no es encapsulado y tiene una base sésil o ligeramente pedunculada. Consiste en una matriz fibrosa y numerosos espacios vasculares de tamaño y forma diversos, con paredes de espesor variable, más bien delgadas.

El tratamiento de elección es la excisión quirúrgica. Para su acceso se han propuesto las vías transantral y transpalatina (5, 8). No se debe practicar la cirugía hasta haber obtenido estudio arteriográfico adecuado con radiografías de cráneo y senos que permitan conocer con exactitud la extensión del tumor. La posible grave hemorragia que puede tener lugar durante la intervención exige tener preparadas suficientes unidades de sangre (9).

El caso que presentamos permite resaltar la dificultad que en algunos pacientes existe para diferenciar el pólipo solitario de Killian del angiofibroma nasofaríngeo juvenil. Las exploraciones rinoscópicas, radiográficas y tomográficas dieron imágenes compatibles para ambas entidades. La arteriografía de los cuatro vasos carotídeos mostró imágenes sugestivas de angiofibroma. En este sentido es necesario señalar que la mayor parte de los autores consideran la biopsia de estos tumores extraordinariamente peligrosa, en atención a la extirpe vascular del angiofibroma. Fairén (10) y Portmann (11) la contraindicaron en todos los casos. Este último autor señala que el diagnóstico entre esta entidad y los pólipos nasosinuales debe realizarse por el tacto, siendo el de estos últimos mucho más blando. Toomey (12) no la considera necesaria en ningún caso,

ante lo expresiva que es la imagen angiográfica. Becker y cols. (13) señalan que, para el diagnóstico, la arteriografía es, en la mayor parte de los casos, suficiente y que la biopsia debe realizarse en condiciones de extramada prudencia. Demerd (14) considera que debe reservarse sólo para aquellos casos que no puedan diagnosticarse por arteriografía y señala que es de obligada realización en medio quirúrgico.

En nuestro caso, solamente el estudio anatomopatológico permitió diferenciar el pólipo de Killian del angiofibroma.

Bibliografía

1. WILLIAM, E.; LAUPUS, M.D.: Pólipos nasales. En: Ferguson Ch.F., Kending E.L.Jr.: *Alteraciones de las vías respiratorias en los niños. Otorrinolaringología pediátrica*. Vol. II. Salvat, 1977; 1000-1002.
2. GIFFORD, G.H.; Mac COLLUM, D.W.: Tumores de la nariz y de los senos paranasales. En: Ferguson, CH.F., Kending, E.L.Jr.: *Alteraciones de las vías respiratorias en los niños. Otorrinolaringología pediátrica*. Vol. II. Salvat, 1977; 978-988.
3. PECH, A.; GOUBERT, J.L.; BESSON, J.: *La polypose du nez et des sinus. Encycl. Méd. Chir. París, 1982. Oto-rhino-laryngologie, 20395 A¹⁰, 12.*
4. SCHRAMM, V.L.; EFFROM, M.Z.: Nasal polyps in children. *Laryngoscope*; 1980; 90:1288-1495.
5. AREY, B.: Tumores de la nariz, senos nasales, faringe, oído y cavidad bucal. En: Nelson, W.E., Vaughan, V.C. III, Mc KAY: *Tratado de Pediatría, 7ª ed.* Salvat, 1980; 1673-1676.
6. Mac COMB, W.S.: Juvenile nasopharyngeal fibroma. *Amer. J. Sur.*, 1963; 106:754-756.
7. FRIDBERGG, S.A.: Vascular fibroma of the nasopharynx (nasopharyngeal fibroma). *Arch. Otol.*, 1940; 31:313-316.
8. APOSTOL, J.V.; FRAZELL, E.L.: Juvenile nasopharyngeal angiofibroma. A clinical study. *Cancer*, 1965; 18:869-871.
9. HENDERSON, G.P.; PATTERSON, C.N.: Further experience in the treatment of juvenile nasopharyngeal angiofibroma. *Laryngoscope*, 1969; 79:561-564.
10. FAIREM, M.: Fibroma nasofaríngeo. En: *Temas de O.R.L., II, Faringe*. Ed. Pórtico, Zaragoza, 1976; 169-182.
11. PORTMANN, M.: Tumores benignos de la faringe. En: *Otorrinolaringología*. Ed. Masson, S.A. Barcelona, 1984; 305-308.
12. TOOMEY, J.M.: Quistes y tumores de la faringe. En: *Otorrinolaringología*. Paparell, M.M. y Schumrick, D.A. Ed. Panamericana. Buenos Aires, 1982; 2305-2325.
13. BECKER, W.; NAUMANN, H.H.; PLATZ, C.R.: Tumores benignos de la nasofaringe. En: *Otorrinolaringología*, 2. Ed. Doyma, S.A. Barcelona, 1986; 225-226.
14. DEMARD, F.: Fibrome nasopharyngien. En: *Encycl. Méd. Chir. París, 1980. Oto-rhino-laryngologie, 20585 A¹⁰, 5.*